

Role of MR arthrography in shoulder micro-instability: personal experience

Ruolo dell'artro-RM nella micro-instabilità di spalla:
nostra esperienza

G. FRANCAVILLA¹, R. SUTERA², A. IOVANE², F. CANDELA²,
A. SANFILIPPO³, V. C. FRANCAVILLA², M. D'ARIENZO³

¹Department of Clinical Medicine, Cardiovascular and Nephro-Urological Diseases
University of Palermo, Palermo, Italy

²DIBIMEF - Section of Radiological Sciences, University of Palermo, Palermo, Italy

³Clinic of Orthopaedic and Trauma, University of Palermo, Palermo, Italy

SUMMARY

Aim. Glenohumeral instability has been classically divided into two broad categories: on the one hand the so-called TUBS (Traumatic, Unidirectional, Bankart lesion, responds to surgery) and on the other AMBRII (Atraumatic, Multidirectional, Bilateral, responds to rehabilitation, inferior capsular shift, interval closure). However, between these two extremes there is a set of conditions defined as "minor instability", including AIOS (Acquired Instability in overstressed shoulder, Surgery) and AMSI (Atraumatic Minor Shoulder Instability). The aim of this study was to assess the ability of the MR arthrography examination to detect minor shoulder instability, later confirmed by arthroscopic examination.

Methods. MR arthrography was used to study 14 patients, who were later submitted to arthroscopic surgery of the shoulder. We used an MRI scanner with high field strength (1.5 Tesla), and for each patient performed SE T1-weighted sequences with and without fat signal suppression, SE-T2-weighted sequences with fat signal suppression, GRE, and an additional T1-weighted sequence was acquired in the ABER (Abduction and External Rotation) position.

Results. MR arthrography revealed the presence of an alteration in the normal anatomy of the shoulder in all 14 patients. In all cases arthroscopic examination confirmed the findings of MR arthrography. The structural abnormalities which might result from microtraumatic glenohumeral instability may be described with MR arthrography. MR arthrography can be used to confirm the diagnosis of a PSI and thus determine the choice of proper treatment, demonstrating the extent of joint damage. MR arthrography plays a less important role in the study of AMSI than in the study of AIOS, as clinical aspects are more fundamental for the recognition of the cause of shoulder pain typical in patients who neither suffered trauma nor practiced so-called "overhead" sports.

Conclusion. MR arthrography can play an important role in evaluating the shoulders of athletes, especially those engaged in "overhead" activities, if the aim is to provide essential information for treatment decisions at a level on a par with that of diagnostic arthroscopy.

KEY WORDS: Arthrography - Shoulder joint - Joint instability.

RIASSUNTO

Obiettivo. L'instabilità gleno-omeroale è stata classicamente suddivisa in due grosse categorie: da una parte vi sono le cosiddette TUBS (Traumatic, Unidirectional, Bankart lesion, responds to Surgery) e dall'altra invece le AMBRII (Atraumatic, Multidirectional, Bilateral, Responds to rehabilitation, Inferior capsular shift, Interval closure). Tuttavia, tra questi due estremi esiste un insieme di patologie che vanno definite "instabilità minori", tra cui le AIOS (Acquired Instability in Overstressed shoulder, Surgery) e le AMSI (Atraumatic Minor Shoulder Instability). Scopo del presente studio era quello di valutare la capacità di detezione da parte dell'esame artro-RM di un quadro di instabilità minore di spalla, successivamente confermato all'esame artroscopico.

Metodi. Abbiamo sottoposto ad esame artro-RM 14 pazienti che, successivamente, sono andati incontro ad artroscopia di spalla. È stata usata una macchina RM a elevata intensità di campo (1,5 Tesla), e sono state eseguite per ogni paziente scansioni SE-T1 pesate senza e con soppressione del segnale del grasso, SE-T2-pesate con soppressione del segnale del grasso, GRE e un'ulteriore sequenza T1-pesata è stata acquisita in posizione ABER (Abduction and External Rotation).

Risultati. L'artro-RM ha riscontrato la presenza di un'alterazione della normale anatomia della spalla in tutti e 14 i pazienti. In tutti i casi l'esame artroscopico ha confermato i reperti artro-RM. Le anomalie strutturali conseguenti a una instabilità microtraumatica gleno-omeroale possono essere descritte alla artro-RM. L'artro-RM può essere utilizzata per confermare la diagnosi di un PSI e così determinare la scelta del corretto trattamento terapeutico dimostrando l'estensione del danno articolare. L'artro-RM ha un ruolo meno importante nello studio delle AMSI rispetto allo studio delle AIOS, in quanto la clinica è più significativa nel riconoscimento della causa di dolore della spalla tipico in pazienti che non abbiano subito traumi né praticano sport cosiddetti "overhead".

Conclusioni. L'artro-RM può giocare un ruolo importante nella valutazione della spalla degli atleti, specie quelli praticanti attività "overhead", se mira a fornire informazioni essenziali per le decisioni terapeutiche ad un livello pari a quello dell'artroscopia diagnostica. t

PAROLE CHIAVE: Artrografia - Spalla, articolazione - Articolazione, instabilità.

On the basis of a number of anatomic and arthroscopic studies and using image-based diagnosis techniques such as arthrography with magnetic resonance (MR arthrography), in the last ten years our understanding of the biomechanics and physiopathology of painful shoulder in athletes has improved significantly.¹⁻⁹ Various pathological mechanisms have been identified that could not be explained with traditional concepts of instability and impingement.¹⁰

Traditionally, gleno-humeral instability has been subdivided into two broad categories: on the one hand so-called Traumatic, Unidirectional, Bankart lesion, responds to Surgery (TUBS) and on the other Atraumatic, Multidirectional, Bilateral, Responds to rehabilitation, Inferior capsular shift, Interval closure (AMBRII).

Although very useful in guiding the orthopedic surgeon towards correct treatment, this classification does not include all types of instability, and in particular it does not include the various types of microinstability.

Patients with TUBS have typical anatomopathological lesions, in particular a Bankart cartilage or bone lesion associated with a Hill-Sachs or a Cooper-McLaughlin lesion or an Anterior Labroligamentous Periosteal Sleeve Avulsion (ALPSA) type lesion.

Patients with AMBRII, on the other hand, do not present real structural lesions of the gleno-humeral joint, but an increase in capsular volume associated with laxity of the capsulo-ligamentous structures.

It is clear that this classification cannot in-

Nell'ultimo decennio, grazie a diversi studi anatomici, artroscopici e mediante uso di tecniche di diagnostica per immagini come l'artrografia con risonanza magnetica (artro-RM), la comprensione della biomeccanica e della fisiopatologia della spalla dolorosa degli atleti è significativamente migliorata¹⁻⁹. Infatti, sono stati identificati diversi meccanismi patologici che non potevano essere spiegati coi tradizionali concetti di instabilità e di impingement¹⁰.

Tradizionalmente, l'instabilità gleno-omeroale è stata suddivisa in due grosse categorie: da una parte vi erano le cosiddette TUBS (Traumatic, Unidirectional, Bankart lesion, responds to Surgery) e dall'altra invece le AMBRII (Atraumatic, Multidirectional, Bilateral, Responds to rehabilitation, Inferior capsular shift, Interval closure).

Questa classificazione, seppure molto utile nel guidare l'ortopedico verso un corretto trattamento, non include tutti i tipi di instabilità, in particolare le microinstabilità.

I pazienti con TUBS hanno lesioni anatomo-patologiche tipiche, in particolare una lesione di Bankart cartilaginea o ossea associata ad una lesione di Hill-Sachs o di Cooper-McLaughlin, oppure una lesione tipo ALPSA (Anterior Labroligamentous Periosteal Sleeve Avulsion).

I pazienti con AMBRII, invece, non presentano lesioni strutturali vere e proprie a carico dell'articolazione gleno-omeroale, ma un aumento del volume capsulare associato ad una lassità delle strutture capsulo-legamentose.

È chiaro come tale classificazione non possa comprendere quadri di microinstabilità di atleti che svolgono attività "overhead" (lanciatori, pallanuotisti, pallavolisti, tennisti, ecc.) o di persone che ritornano all'attività fisica dopo un periodo di immobilizzazione forzata, e pertanto è stata

clude microinstability pictures in athletes who engage in overhead activities (throwers, water polo players, volleyball players, tennis players, etc.) or people returning to physical activity following a period of forced immobility, and it has therefore been updated with new terms of so-called "microinstability" defined as Acquired Instability in Overstressed shoulder, Surgery (AIOS) and Atraumatic Minor Shoulder Instability (AMSI).¹⁰

One of the most frequent causes of AIOS is posterosuperior impingement (PSI) with involvement of the posterosuperior portion of the humeral head, the adjacent glenoid rim and rotator cuff.¹¹

AMSI is a condition largely ignored in the literature but which takes its rightful place among the microinstabilities and involves patients who complain of pain in the shoulder following a period of inactivity due to forced immobilisation or pregnancy. This group of patients does not generally display joint laxity but may present static anatomical variants of MGHF (absence, hypoplasia or a great sublabral foramen or a Buford complex).^{10, 12, 13}

The purpose of our study is to assess the ability of the MR arthrography examination to detect a picture of minor shoulder instability, subsequently confirmed by arthroscopic examination.

Materials and methods

In the period between January 2007 and March 2010, MR arthrography was used to assess 14 patients (9 males and 5 females; average age: 32; age range: 20-52) who were later subjected to shoulder arthroscopy of which the report was available for all patients for analysis purposes. Eight of these 14 patients had reported a history of spontaneous luxation that resolved spontaneously, the other 6 reported no prior luxation; all patients at the time of the examination reported clinical symptoms of micro-instability. The average interval between MR arthrography examination and shoulder arthroscopy for these 14 patients was about three and a half months (range: 1-10 months). Each patient was asked to give his or her informed consent in writing. The gleno-humeral joint of each patient was reached, following an anterior, palpation-guided approach, by means of a 20G spinal needle and a solution of intra-articular

aggiornata con nuovi termini di cosiddette "microinstabilità" definite AIOS (Acquired Instability in Overstressed shoulder, Surgery) e AMSI (Atraumatic Minor Shoulder Instability)¹⁰.

Una delle cause più frequenti di AIOS è l'impingement postero-superiore (PSI) con coinvolgimento della porzione postero-superiore della testa omerale, dell'adiacente glena e della cuffia dei rotatori¹¹.

L'AMSI è una condizione da poco conosciuta in letteratura ma che rientra a pieno diritto nel capitolo delle microinstabilità, e coinvolge pazienti che lamentano dolore alla spalla dopo un periodo di inattività per immobilizzazione forzata o gravidanza. Questo gruppo di pazienti non mostra generalmente una lassità articolare ma può avere varianti anatomiche statiche del LGOM (assenza, ipoplasia o un grande foramen sublabrale o un complesso di Buford)^{10, 12, 13}.

Scopo del nostro studio è quello di valutare la capacità di rilevazione da parte dell'esame artro-RM di un quadro di instabilità minore di spalla, successivamente confermato all'esame artroscopico.

Materiali e metodi

Nel periodo compreso tra gennaio 2007 e marzo 2010 sono stati valutati con esame artro-RM 14 pazienti (9 di sesso maschile e 5 di sesso femminile; età media: 32 anni; range di età: 20-52 anni) che, successivamente, sono stati sottoposti ad artroscopia di spalla di cui era disponibile il rapporto per l'analisi in tutti i pazienti. Otto di questi 14 pazienti avevano riferito in anamnesi una vecchia lussazione spontanea risoltasi spontaneamente, gli altri sei invece nessuna pregressa lussazione; tutti i pazienti al momento dell'esame riferivano sintomi clinici di micro-instabilità. L'intervallo medio tra l'esame artro-RM e l'artroscopia di spalla per questi 14 pazienti è stato di circa tre mesi e mezzo (range: 1-10 mesi). Ad ogni paziente è stato richiesto di compilare in forma scritta il consenso informato. L'articolazione gleno-omerale di ogni paziente è stata raggiunta, secondo un approccio anteriore guidato per via palpatoria, tramite un ago spinale da 20 G, ed una soluzione di mezzo di contrasto intra-articolare composta da 37,6 mg/20 ml di gadopentetato dimegluminico (Magnevist; Schering, Berlino, Germania) è stata iniettata in sede intra-articolare al fine di distendere la capsula articolare.

L'esame RM è stato eseguito con macchina ad alto campo da 1,5 Tesla (GE Signa Excite HD, Milwaukee, WI, USA), acquisendo sequenze standard per lo studio della spalla T1-pesate (TR/TE 400/20 ms) con e senza soppressione del grasso, T2-pesate con soppressione del segnale del grasso (TR/TE 2860/90 ms), e GRE (TR/TE 30/15 ms);

contrast medium consisting of 37.6 mg/20 mL of dimegluminic gadopentetate (Magnevist; Schering, Berlin, Germany) was injected into the joint to distend the joint capsule.

The MR scan was done with a 1.5 Tesla high-field scanner (GE Signa Excite HD, Milwaukee, WI, USA), acquiring T1-weighted standard sequences for the study of the shoulder (TR/TE 400/20 ms) with and without fat suppression, T2-weighted with fat signal suppression (TR/TE 2860/90 ms), and GRE (TR/TE 30/15 ms); a further T1-weighted sequence was acquired in ABER (ABduction and External Rotation) position. All acquired sequences were characterised by a number of samplings in the reading direction and a number of phase codes in the direction of the higher than 256 phase code; the image is therefore reconstructed on a matrix of 512 x 512 pixels. The layer thickness and reconstruction interval used were 4 mm and 0.4 mm in all sequences. The images obtained were sent *via* local area network (LAN) to the RIS/PACS system (MedRIS Elefante system/Impax, AGFA Healthcare System) at our Department for assessment at a workstation by two radiologists with experience in muscle/skeletal radiology in order to determine the presence or otherwise of MR signs of micro-instability.

Results

MR arthroscopy detected the presence of a change in normal shoulder anatomy in all 14 patients:

- in 6/14 patients presence of a SLAP type 1 lesion;
- in 4/14 patients presence of a Bankart cartilage lesion;
- in 2/14 patients presence of a Buford complex with thickened MGHL;
- in 1/14 patients presence of a partial lesion (joint side) of the supraspinatus tendon;
- in 1/14 patients presence of a SLAC lesion

In all cases arthroscopy confirmed the MR arthroscopy findings.

Discussion

Shoulder pain secondary to capsular laxity which cannot be classified as TUBS or AMBRII may be defined as an acquired instability in overstressed shoulder (AIOS) or an atraumatic minor shoulder instability (AMSI).¹⁰

un'ulteriore sequenza T1-pesata è stata acquisita in posizione ABER (ABduction and External Rotation). Tutte le sequenze sono caratterizzate, in acquisizione, da un numero di campionamenti nella direzione della lettura ed un numero di codifiche di fase nella direzione della codifica di fase maggiori di 256; la ricostruzione dell'immagine avviene quindi su una matrice di 512 x 512 pixel. Lo spessore di strato e l'intervallo di ricostruzione usati erano di 4 mm e 0,4 mm in tutte le sequenze. Le immagini ottenute sono state inviate via local area network (LAN) al sistema RIS/PACS (Sistema MedRIS Elefante\Impax, AGFA Healthcare System) del nostro Istituto per una valutazione di esse su workstation da parte di due radiologi con esperienza in radiologia muscolo-scheletrica al fine di determinare la presenza o assenza di segni RM di micro-instabilità.

Risultati

L'artro-RM ha riscontrato la presenza di un'alterazione della normale anatomia della spalla in tutti e 14 i pazienti:

- *in 6/14 pazienti presenza di una lesione SLAP tipo 1;*
- *in 4/14 pazienti presenza di una lesione di Bankart cartilaginea;*
- *in 2/14 pazienti presenza di un complesso di Buford con LGOM ispessito;*
- *in 1/14 pazienti presenza di una lesione parziale (versante articolare) del tendine del sovra-spinato;*
- *in 1/14 pazienti presenza di una lesione SLAC.*

In tutti i casi l'esame artroscopico ha confermato i reperti artro-RM.

Discussione

Il dolore alla spalla secondario alla lassità capsulare che non può essere classificato come TUBS o AMBRII può essere definito come un'instabilità acquisita in spalla microtraumatica (AIOS) o un'instabilità minore in spalla atraumatica (AMSI).¹⁰

L'instabilità gleno-omeroale microtraumatica (AIOS) appare originare da un traumatismo cronico delle strutture capsulari in lanciatori ed atleti che praticano sport "overhead", come tennisti, nuotatori e pallavolisti. Esistono diverse teorie in letteratura che tentano di spiegare in che modo tali attività "overhead" possano comportare lo sviluppo di un'AIOS. Townley² per primo ha notato come tale tipo di microinstabilità potesse essere correlata con una disfunzione del legamento gleno-omeroale medio (LGOM) e ipotizzava il suo ruolo come simile a quello svolto dal legamento gleno-omeroale

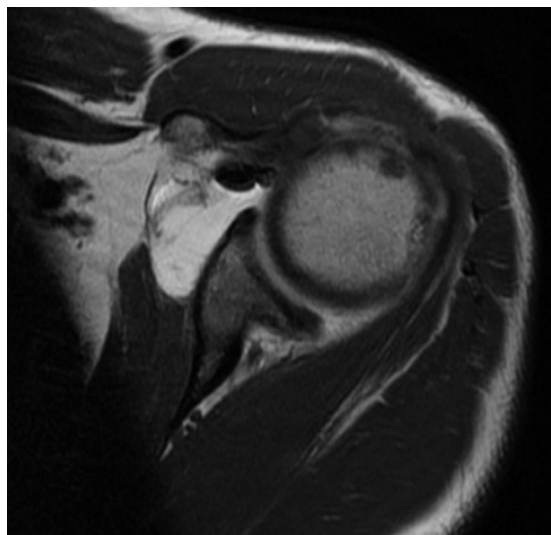


Figure 1.—SE-T1-weighted MR arthroscopic image showing a picture of anterior capsular laxity.
 Figura 1. — Immagine artro-RM SE-T1 pesata che dimostra un quadro di lassità capsulare anteriore.

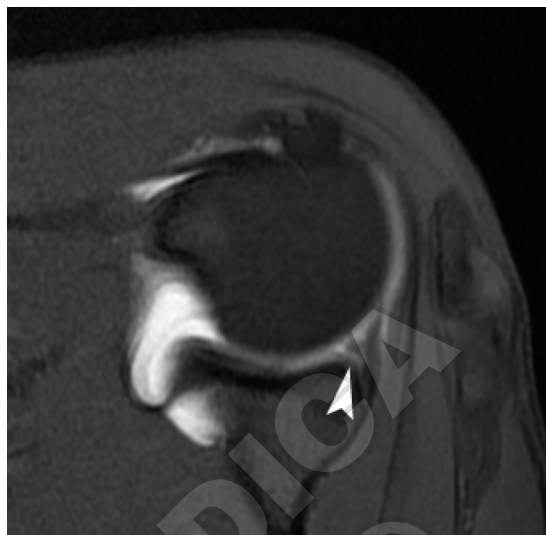

Figure 2.—SE-T1-weighted MR arthroscopic image with fat signal suppression evidencing tearing of the superior glenoid rim (arrow head).
 Figura 2. — Immagine artro-RM SE-T1 pesata con soppressione del segnale del grasso che evidenzia uno sfrangiamento del cerchione glenoideo superiore (testa di freccia).

Gleno-humeral microtraumatic instability (AIOS) appears to originate in chronic traumatism of the capsular structures in throwers and athletes who practice overhead sports such as tennis players, water polo players and volleyball players. The literature contains a number of theories that endeavour to explain how such overhead activities lead to the development of an AIOS. Townley² was the first to note that this type of microinstability may be correlated to a dysfunction of the middle gleno-humeral ligament (MGHL) and hypothesised its role as the same as that performed by the inferior gleno-humeral ligament (IGHL) in post-traumatic recurrent instability (TUBS). Andrews *et al.*¹⁴ have shown that overhead athletes who have excessive external rotation and a reduction in internal rotation develop lesions at the antero-superior rim even in the absence of clear capsulo-labral detachment. According to Harryman¹⁵ posterior capsular retraction leads to a dynamic shift upwards of the humeral head with consequent secondary impingement. Jobe¹¹ has hypothesised that a recurrent abduction/external rotation movement (such as baseball players perform) or elevation/abduction and internal rotation (like swimmers) with excessive anterior angulation of the humeral head with respect to the glenoscapular plane leads to spraining and micro-

inferiore (LGOI) nella instabilità ricorrente post-traumatica (TUBS). Andrews *et al.*¹⁴ hanno dimostrato come gli atleti "overhead" che hanno una eccessiva rotazione esterna ed una riduzione della rotazione interna sviluppino lesioni al cerchione antero-superiore anche in assenza di un vero e proprio distacco capsulo-labrale. Secondo Harryman¹⁵ una retrazione capsulare posteriore porta a una traslazione dinamica verso l'alto della testa omerale con conseguente impingement secondario. Jobe¹¹ ha ipotizzato che un movimento ricorrente in abduzione/rotazione esterna (come nei giocatori di baseball) o in elevazione/abduzione e rotazione interna (come nei nuotatori) con eccessiva angolazione anteriore della testa omerale rispetto al piano della glena scapolare comporti uno stiramento ed un microtrauma delle strutture capsulo-legamentose e muscolari anteriori, e di conseguenza una traslazione dinamica antero-inferiore della testa dell'omero con instabilità secondaria, lesione SLAP (Superior Labral Anterior to Posterior) o conflitto postero-interno (PSI). Savoie *et al.*¹⁶ hanno dimostrato come tali microtraumi in abduzione/rotazione esterna possano provocare un distacco dell'inserzione del LGOM. Burkhart e Morgan¹⁷ hanno ipotizzato che i microtraumi in abduzione/rotazione esterna comportano uno stress a livello dell'ancora bicipitale e del labbro glenoideo posteriore (meccanismo di "peel-back") e la conseguente lesione SLAP sarebbe responsabile

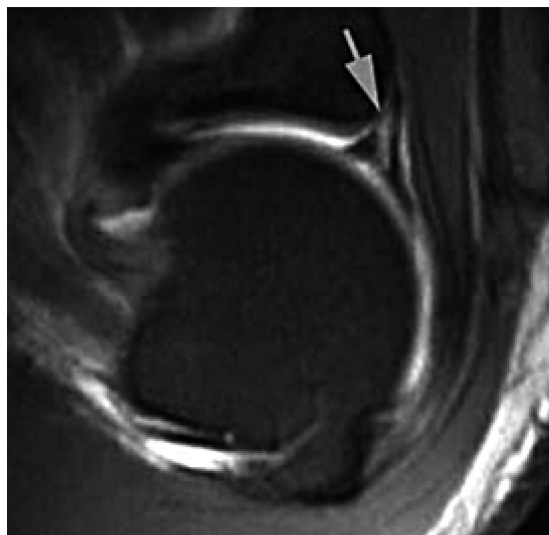


Figure 3.—SE-T1-weighted MR arthroscopic image evidencing a fissuration (arrow) at the anchorage of the long head of the humeral biceps tendon due to a SLAP type 2 lesion.

Figura 3. — Immagine artro-RM SE-T1 pesata che evidenzia una fissurazione (freccia) all'ancoraggio del tendine del capo lungo del bicipite omerale per lesione SLAP tipo 2.

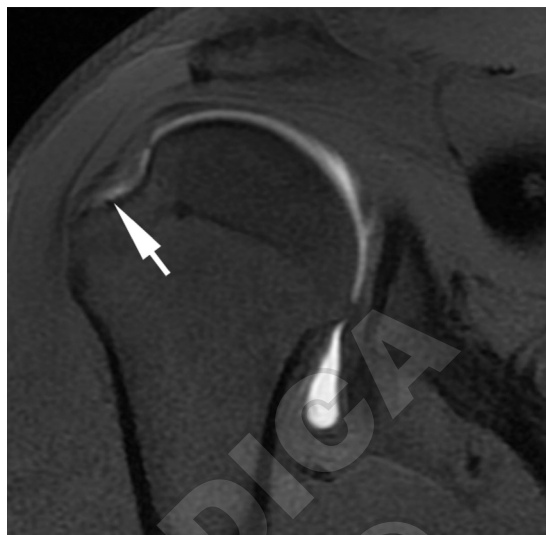

Figure 4.—SE-T1-weighted MR arthroscopic image with fat signal suppression evidencing permeation by the contrast medium of the joint side of the supraspinatus tendon (arrow) due to partial lesion of the tendon.

Figura 4. — Immagine artro-RM SE-T1 pesata con soppressione del segnale del grasso che evidenzia permeazione da parte del mezzo di contrasto del versante articolare del tendine del sovraspinato (freccia) per lesione parziale dello stesso.

trauma of the capsulo-ligamentous and anterior muscular structures and, consequently, a dynamic antero-inferior shift of the head of the humerus with secondary instability, Superior Labral Anterior to Posterior (SLAP) lesion or postero-internal impingement (PSI). Savoie *et al.*¹⁶ have shown that such abduction/external rotation microtraumas can provoke detachment of the MGHL. Burkhart and Morgan¹⁷ have hypothesised that abduction/external rotation microtraumas involve stress at the level of the bicipital anchor and the posterior glenoid labrum (peel-back mechanism) and the consequent SLAP lesion is responsible for posterosuperior instability that mimics pseudo antero-inferior laxity. According to Castagna,¹⁰ these microtraumas in overhead position may with time lead to spraining, weakening or rupture of the MGHL with consequent anterior microinstability.

The structural anomalies consequent on gleno-humeral microtraumatic instability may be described at MR arthroscopy and include laxity of the anterior or posterior capsule (Figure 1), labial lesions which range from degeneration and tearing (Figure 2) to rupture and detachment, to SLAP type lesions (Figure 3) and

di un'instabilità postero-superiore che mima una pseudo lassità antero-inferiore. Secondo Castagna¹⁰, questi microtraumi in posizione "overhead" possono con il tempo comportare uno stiramento, un indebolimento o una rottura del LGOM con conseguente microinstabilità anteriore.

Le anomalie strutturali conseguenti ad una instabilità microtraumatica gleno-omerale possono essere descritte alla artro-RM ed includono una lassità della capsula anteriore o posteriore (Figura 1), lesioni labiali che spaziano da una degenerazione ed uno sfrangiamento (Figura 2) a una rottura e un distacco, a lesioni tipo SLAP (Figura 3) e rotture della cuffia dei rotatori causate da un impingement secondario (Figura 4).

L'impingement glenoideo postero-superiore (PSI) è una forma di impingement interno che rappresenta un problema comune nei lanciatori ed atleti "overhead", caratterizzato da dolore alla spalla acuto o cronico¹¹. L'osservazione di base è stata riportata da Walch¹⁸, che ha descritto l'impingement tra il versante articolare del tendine del sovraspinato e il margine postero-superiore della glena. Nei lanciatori e in atleti che praticano attività "overhead", il PSI può portare a un pattern tipico di lesioni, cosiddette kissing lesions, che includono lesioni corrispondenti della superficie articolare della cuffia dei rotatori, del labbro postero-superiore, della grande tuberosità e della

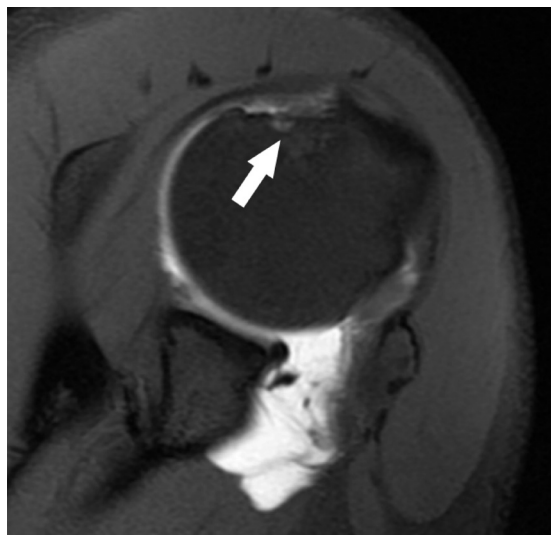

Figure 5.—DP T1-weighted MR arthroscopic image with fat signal suppression evidencing a blurred hyperintense signal area relating to bone oedema in the context of the posterosuperior side of the humeral head (arrow) which also appears to be eroded in a picture of PSI.

Figura 5. — Immagine arthro-RM DP pesata con soppressione del segnale del grasso che evidenzia una sfumata area di segnale iperintenso riferibile ad edema osseo nel contesto del versante postero-superiore della testa omerale (freccia) che appare altresì erosa in quadro di PSI.

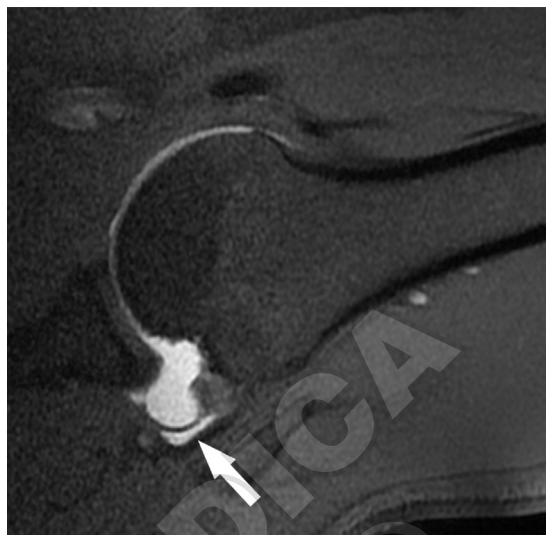

Figure 6.—VSE-T1-weighted MR arthroscopic image with fat signal suppression in ABER position showing clearly the extent of the horizontal component of a partial rupture of the joint side of the supraspinatus tendon (arrow).

Figura 6. — Immagine arthro-RM SE-T1 pesata con soppressione del segnale del grasso in posizione ABER che dimostra chiaramente l'estensione della componente orizzontale di una rottura parziale del versante articolare del tendine del sovraspinato (freccia).

ruptures of the rotator cuff caused by secondary impingement (Figure 4).

PSI is a form of internal impingement which represents a common problem in throwers and “overhead” athletes characterised by acute or chronic shoulder pain.¹¹ The basic observation has been reported by Walch¹⁸ who described impingement between the joint side of the supraspinatus tendon and the posterosuperior margin of the glenoid. In throwers and “overhead” athletes, PSI can lead to a typical pattern of lesions, the so-called “kissing lesions”, which include corresponding lesions of the joint surface of the rotator cuff, the posterosuperior labrum, the greater tuberosity and the superior glenoid. The development of PSI has been attributed to chronic lesion (repetitive stretching) of the anterior capsular structures, particularly the inferior gleno-humeral ligament, with subsequent anterior microinstability which causes anterior subluxation of the humeral head in abduction and external rotation during overhead movements, and so provokes excessive contact between the rotator cuff and the posterosuperior glenoid.¹⁹ Not everybody accepts

glena superiore. Lo sviluppo di un PSI è stato attribuito alla lesione cronica (stretching ripetitivo) delle strutture capsulari anteriori, in particolare del legamento gleno-omerale inferiore, con successiva microinstabilità anteriore che causa una sublussazione anteriore della testa omerale in abduzione e rotazione esterna durante i movimenti sopra la testa, e provoca così un contatto eccessivo tra la cuffia dei rotatori e la glena postero-superiore.¹⁹ Comunque, questa teoria non è accettata da tutti. Altri autori descrivono una contrattura della capsula postero-inferiore ed una lesione SLAP posteriore come lesioni essenziali per lo sviluppo di un PSI in lanciatori.²⁰ Anche se il meccanismo di base è ancora soggetto a discussione, l'alta coincidenza di un PSI e lesioni SLAP è fuori dubbio. Inoltre, c'è apparentemente una sovrapposizione enorme di sintomi clinici in atleti con lesioni SLAP, PSI o entrambi. È importante rimarcare che il contatto tra il versante profondo della cuffia dei rotatori e la glena postero-superiore, come visto in artroscopia, non è patologico di per sé. L'impingement postero superiore dovrebbe essere diagnosticato solo se questo contatto è associato con sintomi clinici e lesioni corrispondenti per le strutture anatomiche coinvolte. Il trattamento conservativo è solitamente adatto per atleti con anomalie strutturali minori, laddove il debridement chirurgico

this theory, however. Other authors describe a contracture of the postero-inferior capsule and a posterior SLAP lesion as essential for the development of a PSI in throwers.²⁰ Although the basic mechanism is still subject to discussion, the high coincidence of PSI and SLAP lesions is beyond doubt. Furthermore, there is apparently an enormous overlap of clinical symptoms in athletes with SLAP or PSI lesions or both. It is important to note that the contact between the profound side of the rotator cuff and the posterosuperior glenoid, as seen in arthroscopy, is not pathological in itself. Posterosuperior impingement should be diagnosed only if this contact is associated with clinical symptoms and corresponding lesions for the anatomical structures involved. Conservative treatment is usually suitable for athletes with minor structural anomalies where surgical debridement and repair (possibly in combination with capsular plasty) are indicated in the presence of a major lesion of the rotator cuff and glenoid labrum.¹⁰

MR arthroscopy can be employed to confirm the diagnosis of a PSI and so determine the choice of therapy by demonstrating the extent of the joint damage. MR arthroscopy typically evidences a partial rupture on the joint side of the supraspinatus tendon and/or the infraspinatus. Unlike the case of patients with subacromial impingement, the spuraspinus lesion usually involves the posterior portion of the tendon. Damage to the posterosuperior labrum varies from degenerative changes and fibrillation to rupture and detachment and may be associated with paralabial cysts and SLAP lesions. Bone changes at the trochitis and superior glenoid are best shown by fat suppression, DP or T2-weighted images and include erosions, edema of the bone marrow, formation of cysts, and sclerosis (Figure 5).

MR in ABER (ABduction and External Rotation) position usually evidences much more clearly the horizontal component of a partial lesion of the rotator cuff (Figure 6) and a fissuration of the superior labrum, and in some cases it could even reveal an interposition of the supraspinatus tendon folded between glenoid and trochitis.²¹ Moreover, the ABER position is useful for demonstrating a subluxation of the humeral head (posterior shift of the humeral axis with respect to the center of the glenoid) and anomalies of the anterior capsule.²² The anterior band of the inferior gleno-humeral liga-

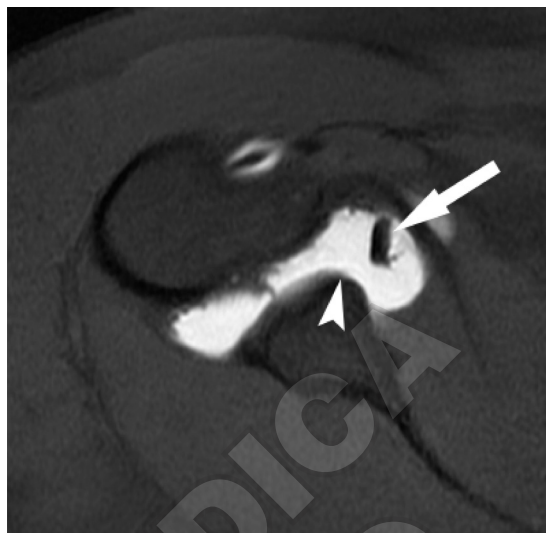

Figure 7.—SE-T1-weighted MR arthroscopic image with fat signal suppression evidencing the absence of the anterosuperior glenoid rim (arrow head) associated with a cord-like appearance of the MGHL (arrow) in a Buford complex picture.

Figura 7. — Immagine artro-RM SE-T1 pesata con soppressione del segnale del grasso che evidenzia assenza del cernice glenoideo antero-superiore (testa di freccia) associata ad un aspetto cordoniforme del LGOM (freccia) in quadro di "Buford complex".

e la riparazione (eventualmente in combinazione con plastica capsulare) sono indicati in presenza di una rilevante lesione della cuffia dei rotatori e del labbro glenoideo¹⁰.

L'artro-RM può essere utilizzata per confermare la diagnosi di un PSI e così determinare la scelta del corretto trattamento terapeutico dimostrando l'estensione del danno articolare. All'artro-RM tipicamente si evidenzia una parziale rottura sul versante articolare del tendine del sovraspinato e/o dell'infraspinato. La lesione del sovraspinato, diversamente dai pazienti con impingement sottoacromiale, solitamente coinvolge la porzione posteriore del tendine. Il danno al labbro postero-superiore varia da alterazioni degenerative e fibrillazione a rottura e distacco e può essere associato con cisti paralabiali e lesioni SLAP. Alterazioni dell'osso al trochite e alla glena superiore sono meglio dimostrate da immagini a soppressione del grasso in DP o T2-pesate, ed includono erosioni, edema del midollo osseo, formazione di cisti, e sclerosi (Figura 5).

La RM in posizione ABER (ABduction and External Rotation) solitamente evidenzia molto meglio la componente orizzontale di una lesione parziale della cuffia dei rotatori (Figura 6) e una fissurazione del labbro superiore, ed in alcuni casi potrebbe perfino rivelare una interposizione del

ment may appear attenuated and lengthened or even ruptured.

AMSI is a rare condition that has been little discussed in the scientific literature. Patients complain of shoulder pain after a period of inactivity such as pregnancy or immobilisation and usually the only pathological condition observable in arthroscopy is MGHL laxity.¹⁰ Patients with AMSI may present anatomic variations of MGHL which may then appear like a cord-shaped ligament which may insert normally in the neck of the glenoid above the antero-superior rim, or it may be associated with a sublabral foramen.^{12, 13} At times the MGHL may be represented by a fine filament or be absent altogether.

According to Castagna,¹⁰ MGHL variants may not be completely benign and, especially if associated with other findings like tearing, hyperaemia, sprains, they may be suspected of being responsible for pathology situations. In addition, the presence of indirect signs of pathology such as tearing of the posterosuperior labrum, synovitis of the posterosuperior capsule, partial rupture of the joint side of the supraspinatus or a SLAP lesion, associated with the previously described finding of antero-superior glenoid labrum, should alert the surgeon to the possible presence of a pathological condition of the MGHL.^{10, 23-29}

MR arthroscopy plays a less important role in the study of AMSI compared to the study of AIOS in so far as clinical aspects are pre-eminent in recognising the cause of shoulder pain typical in patients who have not suffered traumas or who do not practice "overhead" sports.

Nevertheless, MR arthroscopy may permit recognition of anatomic variations of MGHL, sublabral foramen and a Buford complex (Figure 7), and of associated lesions such as a type 1 SLAP, partial rupture of the joint side of the supraspinatus and the presence of a postero-superior capsular synovitis, and hence suggest correct treatment for the patient with AMSI.

"Minor" gleno-humeral instability is thus a complex field of study and in many respects still controversial; nevertheless it is clear that it includes two conditions (AIOS and AMSI) distinct from so-called "major" instabilities known as TUBS and AMBRII.

At the time of writing, patient history and clinical examination are fundamental for correct diagnosis in one of the two known conditions

*tendine del sovraspinato plicato tra la glena ed il trochite*²¹. Per di più, la posizione ABER è utile per dimostrare una sublussazione della testa omerale (spostamento posteriore dell'asse dell'omero rispetto al centro della glena) e anomalie della capsula anteriore²². La banda anteriore del legamento gleno-omerale inferiore può apparire attenuata e allungata o addirittura rotta.

*L'AMSI è una condizione rara e molto poco discussa in letteratura scientifica. I pazienti lamentano dolore alla spalla dopo un periodo di inattività come gravidanza o immobilizzazione e solitamente l'unica condizione patologica riscontrabile in artroscopia è una lassità del LGOM*¹⁰. I pazienti con AMSI possono presentare varianti anatomiche del LGOM che può quindi apparire come un legamento a forma di corda che può inserirsi normalmente al collo della glena superiormente alla rima antero-superiore, oppure può essere associato a un foramen sublabrale^{12, 13}. Talvolta, il LGOM può essere rappresentato da un filamento sottile o essere assente.

*Secondo Castagna*¹⁰, le varianti del LGOM possono non essere completamente benigne, e, specialmente se associate ad altri reperti quali sfrangiamento, iperemia, stiramento, possono essere sospettate quali responsabili di patologia. Inoltre, la presenza di segni indiretti di patologia come lo sfrangiamento del labbro postero-superiore, una sinovite della capsula postero-superiore, una rottura parziale del versante articolare del sovraspinato o una lesione SLAP, associate al reperto precedentemente descritto del labbro glenoideo antero-superiore, dovrebbero allertare il chirurgo circa la possibile presenza di una condizione patologica del LGOM^{10, 23-29}.

L'artro-RM ha un ruolo meno importante nello studio delle AMSI rispetto allo studio delle AIOS, in quanto la clinica è preminente nel riconoscimento della causa di dolore della spalla tipico in pazienti che non abbiano subito traumi o che non praticino sport cosiddetti "overhead".

Tuttavia, l'artro-RM può permettere il riconoscimento delle varianti anatomiche del LGOM, di un foramen sublabrale e di un complesso di Buford (Figura 7), così come di lesioni associate quali una SLAP tipo 1, una rottura parziale del versante articolare del sovraspinato e la presenza di una sinovite capsulare postero-superiore, e quindi indirizzare verso una terapia corretta il paziente con AMSI.

Pertanto, l'instabilità gleno-omerale "minore" è un campo di studio complesso e in molti aspetti ancora controverso, tuttavia è chiaro che essa comprende due condizioni (AIOS ed AMSI) distinte dalle cosiddette instabilità "maggiori" note come TUBS e AMBRII.

Allo stato attuale, l'anamnesi e l'esame clinico sono fondamentali per permettere un corretto in-

of micro-instability, and therefore in the group of AIOS or AMSI conditions.

MR arthroscopy can play an important part in evaluation of athletes' shoulder, especially in the case of athletes engaged in "overhead" activities if it aims to provide essential information for therapeutic decisions at a level on a par with that of diagnostic arthroscopy.

quadramento del paziente in una delle due condizioni note di micro-instabilità, e quindi nel gruppo delle AIOS o delle AMSI.

L'artro-RM può giocare un ruolo importante nella valutazione della spalla degli atleti, specie quelli praticanti attività "overhead", se mira a fornire informazioni essenziali per le decisioni terapeutiche ad un livello pari a quello dell'artroscoopia diagnostica.

References/Bibliografia

- 1) VandenBerghe G, Hoenecke HR, Fronek J. Glenohumeral joint instability: the orthopedic approach. *Semin Musculoskelet Radiol* 2005;9:34-43.
- 2) Townley C. The capsular mechanism in recurrent dislocation of the shoulder. *J Bone Joint Surg Am* 1950;32:370-80.
- 3) Steinbach LS. Magnetic resonance imaging of glenohumeral joint instability. *Semin Musculoskelet Radiol* 2005;9:44-55.
- 4) Steinbach LS. MRI of shoulder instability. *Eur J Rad* 2008;68:57-71.
- 5) Blum A, Coudane H, Molè D. Glenohumeral instabilities. *Eur Radiol* 2000;10:63-82.
- 6) Beltran J, Rosenberg ZS, Chandnani VP, Cuomo F, Beltran S, Rokito A. Glenohumeral instability: evaluation with MR arthrography. *Radiographics* 1997;17:657-73.
- 7) Beltran J, Herrero P. Magnetic resonance imaging of glenohumeral instability: new concepts. *Radiologia* 2007;49:63-81.
- 8) Lugo R, Kung P, Ma CB. Shoulder biomechanics. *Eur J Rad* 2008;68:16-24.
- 9) Woertler K, Waldt S. MR imaging in sports-related glenohumeral instability. *Eur Radiol* 2006;16:2622-36.
- 10) Castagna A, Nordenson U, Garofalo R, Karlsson J. Minor shoulder instability. *Arthroscopy* 2007;23:211-5.
- 11) Jobe CM. Posterior superior glenoid impingement: expanded spectrum. *Arthroscopy* 1995;11:530-7.
- 12) Tuite MJ, Blankenbaker DG, Seifert M, Ziegert AJ, Orwin JF. Sublabral foramen and Buford complex: inferior extent of the unattached or absent labrum in 50 patients. *Radiology* 2002;223:137-42.
- 13) Tirman PF, Feller JF, Palmer WE, Carroll KW, Steinbach LS, Cox I. The Buford complex—a variation of normal shoulder anatomy: MR arthrographic imaging features. *AJR Am J Roentgenol* 1996;166:869-73.
- 14) Andrews J, Carson WJ, McLeod W. Glenoid labrum tears related to the long head of biceps. *Am J Sports Med* 1985;13:337-41.
- 15) Harryman DT 2nd, Sidles JA, Clark JM, McQuade KJ, Gibb TD, Matsen FA 3rd. Translation of the humeral head on the glenoid with passive glenohumeral motion. *J Bone Joint Surg Am* 1990;72:1334-43.
- 16) Savoie FH, Pependik L, Field LD, Jobe C. Straight anterior instability: lesions of the middle glenohumeral ligament. *Arthroscopy* 2001;17:229-35.
- 17) Burkhart SS, Morgan CD, Kibler WB. The disabled throwing shoulder: Spectrum of pathology: Part I. Pathoanatomy and biomechanics. *Arthroscopy* 2003;19:404-20.
- 18) Walch G, Liotard JP, Boileau P, Noël E. Posterosuperior glenoid impingement. Another impingement of the shoulder. *J Radiol* 1993;74:47-50.
- 19) Giaroli EL, Major NM, Higgins LD. MRI of internal impingement of the shoulder. *AJR* 2005;185:925-9.
- 20) Ouellette H, Kassarian A, Tétreault P, Palmer W. Imaging of the overhead throwing athlete. *Semin Musculoskelet Radiol* 2005;9:316-33.
- 21) Lee SY, Lee JK. Horizontal component of partial-thickness tears of rotator cuff: imaging characteristics and comparison of ABER view with oblique coronal view at MR arthrography. Initial results. *Radiology* 2002;224:470-6.
- 22) Schreinemachers SA, van der Hulst VP, Willems WJ, Bipat S, van der Woude HJ. Detection of partial-thickness supraspinatus tendon tears: is a single direct MR arthrography series in ABER position as accurate as conventional MR arthrography? *Skeletal Radiol* 2009;38:967-75.
- 23) Chang D, Mohana-Borges A, Borso M, Chung CB. SLAP lesions: anatomy, clinical presentation, MR imaging diagnosis and characterization. *Eur J Rad* 2008;68:57-71.
- 24) Beall DP, Morag Y, Ly JQ, Johnson MB, Pasque CB, Braley BA *et al.* Magnetic resonance imaging of the rotator cuff interval. *Semin Musculoskelet Radiol* 2006;10:187-96.
- 25) Palmer WE, Caslowitz PL, Chew FS. MR arthrography of the shoulder: normal intraarticular structures and common abnormalities. *AJR* 1995;164:141-6.
- 26) Massengill AD, Seeger LL, Yao L, Gentili A, Shnier RC, Shapiro MS *et al.* Labrocapsular ligamentous complex of the shoulder: normal anatomy, anatomic variation, and pitfalls of MR imaging and MR arthrography. *RadioGraphics* 1994;14:1211-23.
- 27) Morag Y, Jacobson JA, Shields G, Rajani R, Jamadar DA, Miller B *et al.* MR arthrography of rotator interval, long head of the biceps brachii, and biceps pulley of the shoulder. *Radiology* 2005;235:21-30.
- 28) Magee T, Williams D, Mani N. Shoulder MR arthrography: which patient group benefits most? *AJR* 2004;183:969-74.

Received on October 7, 2010 - Accepted for publication on October 27, 2010

Corresponding author: R. Suter, via Pintacuda 15, 90011, Bagheria, Palermo, Italy. E-mail: raffaello.sutera@alice.it