

Ultrasound-guided intervention for hip joint

Interventistica eco-guidata per l'articolazione d'anca

G. FRANCAVILLA ¹, R. SUTERA ², A. IOVANE ², C. GAGLIARDO ², F. CANDELA ², A. SANFILIPPO ³, V. C. FRANCAVILLA ³, A. LO CASTO ², M. MIDIRI ²

¹Department of Clinical Medicine, Cardiovascular and Nephrourological Diseases
University of Palermo, Palermo, Italy

²DIBIMEF - Section of Radiological Sciences, University of Palermo, Palermo, Italy

³Clinic of Orthopaedic and Trauma, University of Palermo, Palermo, Italy

SUMMARY

The purpose of this work is to review the main applications of ultrasound-guided hip interventional procedures, describing the indications and methodology. Ultrasound is a method considered safe for patients, as it has not been shown a possible damage due to ultrasound energy transmitted towards the patient's tissues, as opposed to methods that make use of ionizing radiation, such as conventional radiography and computed tomography. In addition, ultrasound is quick and effective in guiding the needle to the desired location avoiding vascular and/or nerve structures, thus enabling greater security, compared to the techniques performed in interventional fluoroscopy, which also have the disadvantage of a large delivery of ionizing radiation for both patient and operator. Several authors have described the main techniques of ultrasound-guided hip intervention, and its various applications that can be both diagnostic (as in the case of joint fluid aspiration to assess the presence or absence of septic arthritis) and therapeutic (as in the case of drugs inoculations or evacuation of exceeding intra-articular fluid).

KEY WORDS: Ultrasonography - Hip - Joints.

RIASSUNTO

Lo scopo di questo lavoro è di rivedere le principali applicazioni della interventistica eco-guidata d'anca, descrivendone le indicazioni e la metodologia. L'ecografia è una metodica considerata sicura per i pazienti, in quanto non è stato dimostrato un possibile danno dovuto all'energia trasmessa dagli ultrasuoni ai tessuti del paziente, contrariamente alle metodiche che fanno uso di radiazioni ionizzanti, come la radiografia convenzionale e la tomografia computerizzata. Inoltre, l'ecografia risulta rapida ed efficace nel guidare l'ago verso la sede voluta evitando di intercettare strutture vascolari e/o nervose, consentendo quindi una maggiore sicurezza, rispetto alle tecniche interventistiche effettuate in radioscopia che peraltro hanno lo svantaggio di una notevole erogazione di radiazioni ionizzanti sia per il paziente che per l'operatore. Diversi autori hanno descritto le principali tecniche di interventistica eco-guidata d'anca, e le sue varie applicazioni che possono essere sia diagnostiche (come nel caso dell'aspirazione di fluido articolare per valutare la presenza o meno di una artrite settica) che terapeutiche (come nel caso delle iniezioni di farmaci o dell'evacuazione di abbondante fluido intra-articolare).

PAROLE CHIAVE: Ultrasonografia - Anca - Articolazioni.

Ultrasound of the adult hip is a commonly performed investigation that may be used to assess for both intra- and extra-articular

L'ecografia dell'anca negli adulti è un esame frequentemente richiesto per valutare la patologia sia intra- che extra-articolare, tra cui le più

pathology. Common findings include joint effusion, trochanteric and iliopsoas tendon bursitis, hematoma, and paralabral cyst formation. Increasingly, ultrasound is being used to guide intervention around the hip joint for both diagnostic and therapeutic purposes. An additional benefit is that patients and operators are not exposed to ionizing radiation, as occurs with fluoroscopy-guided procedures.¹ Now the method of choice for joint fluid aspiration, ultrasound-guided intervention offers the advantage that drugs can be injected in the same anatomic site following aspiration. Ultrasound-guided intervention in the trochanteric and iliopsoas bursae has attracted increasing attention because of the benefits to the patient without the need for surgery or exposure to ionizing radiation.²

This article reviews and describes the principal applications of ultrasound-guided hip intervention: intra-articular injection; joint fluid aspiration for therapeutic and diagnostic purposes; injection of trochanteric or iliopsoas bursitis; and treatment of the symptomatic snapping hip.

Intervention technique

In some cases, diagnostic ultrasound can be performed at the same appointment as any appropriate intervention. With modern equipment, a high-frequency linear array probe or a convex transducer at intermediate frequency can be used, depending on the operator's preference and the patient's body habitus. Providing an aseptic environment is of paramount importance for minimizing the risk of infection. Basically, this involves using disposable sterile gloves, probe covers, and ultrasound gel, preparing the skin with an antiseptic solution such as chlorhexidine, and ensuring that the needle tip passes through the cleaned skin area, avoiding any areas of broken skin or overlying infected areas. With the probe positioned over the hip joint and parallel to the femoral neck, the acetabular roof, acetabular labrum and the femoral head are all visualized on the same screen (Figure 1).

There are several important factors to consider that will aid in a successful ultrasound-guided procedure: always knowing where the needle is; possessing a sound knowledge of the surrounding anatomy; aspirate or inject only when the needle is visible. The crucial factor in keeping the needle visible on the screen is to

frequenti comprendono il versamento articolare, la borsite trocanterica o dell'ileopsoas, gli ematomi e le cisti paralabrali.

Recentemente la tecnica ecografica viene utilizzata sempre più per guidare le tecniche di interventistica sia a scopo diagnostico che terapeutico, dal momento che si evita in tale modo l'erogazione di radiazioni ionizzanti sia al paziente che all'operatore come nel caso delle tecniche guidate tramite la fluoroscopia.¹

In atto, la tecnica eco-guidata risulta la modalità di prima scelta nel caso di aspirazione di fluido articolare, dal momento che in una stessa seduta si può procedere dopo l'aspirazione all'iniezione di farmaci nella stessa sede.

Ultimamente ha riscosso sempre più interesse la tecnica interventistica eco-guidata a livello della borsa trocanterica e di quella dell'ileopsoas, in quanto determinano benefici per il paziente senza ricorrere alla chirurgia o alle tecniche che fanno uso di radiazioni ionizzanti.²

Il nostro lavoro si propone di rivedere e descrivere le principali applicazioni della tecnica eco-guidata d'anca: iniezione intra-articolare; aspirazione di fluido articolare sia a scopo terapeutico che diagnostico, iniezione della borsa dell'ileopsoas o trocanterica, e trattamento di un'anca a scatto sintomatica.

Tecnica generale di interventistica eco-guidata d'anca

In alcuni casi, la procedura interventistica eco-guidata può essere effettuata allo stesso tempo in cui viene posta la diagnosi e quindi nella stessa seduta. Per effettuare tale procedura è richiesta una moderna apparecchiatura ecografica dotata di sonda lineare ad alta frequenza o sonda convex a frequenza intermedia; la scelta della sonda dipende dalle preferenze dell'operatore nonché dall'habitus costituzionale del paziente. È di fondamentale importanza operare in condizione di sterilità per minimizzare il rischio di infezione, e questa condizione può essere raggiunta utilizzando guanti sterili, coprisonda e gel ecografico anch'essi sterili e monouso ed applicando alla cute del paziente una soluzione antisettica, come quella a base di clorexidina; inoltre, è necessario assicurarsi che la punta dell'ago passi attraverso l'area di cute trattata con la soluzione antisettica, evitando aree di cute infetta o non sterilizzata. La sonda viene posizionata sopra l'articolazione dell'anca, secondo l'asse che passa per il collo femorale, in modo tale da visualizzare in unica immagine dello schermo ecografico il tetto acetabolare, il cernice cartilagineo e la testa femorale (Figura 1).

È importante tenere conto di alcuni elementi se l'obiettivo è quello di effettuare una procedura eco-

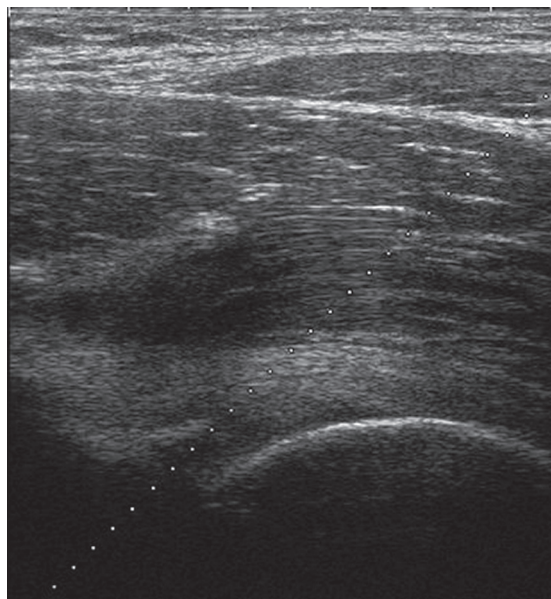


Figure 1.—Anterior longitudinal sonograms in the axial plane of the right and left femur showing in a single plane the cortical bone profile of the acetabulum and the head of femur.

Figura 1. — Scansioni ecografiche longitudinali anteriori sul piano passante per il collo del femore di destra e di sinistra in comparativa, che evidenziano su unico piano il profilo corticale osseo dell'acetabolo e della testa del femore.

keep the needle tip and the probe in the same plane throughout the procedure, mindful that the needle is visible if kept at an angle of 30-50° to the plane of sonation, whereas at wider angles of up to 90° visualization of the needle will become less clear.

For these reasons, at our institution we prefer using, whenever possible, a bioptic guide with a fixed angle at 45° for real-time visualization of needle advancement and to plan its path with the use of software that visualizes it on the screen as a dashed line, depending on the angle set (Figure 2).

Also highly useful is operating in color or power Doppler mode in order to visualize and avoid any vascular structures along the needle path, which can be done by deviating the probe laterally or medially.

We usually use a 20- or 22-gauge needle for injecting drugs and large borer needles (16-18 gauge) for fluid aspiration, particularly if the fluid is infected.

To maximize symptomatic relief of pain or anxiety, local anesthetic with 1% lidocaine in a volume of 5 mL is administered before aspira-

guidata in assoluta sicurezza: verificare sempre la posizione dell'ago, avere un'ottima conoscenza dell'anatomia regionale, ed iniettare o aspirare solo quando la punta dell'ago risulti visibile; il fattore più cruciale è, comunque, quello di mantenere la punta dell'ago e la sonda nello stesso piano, ricordando che l'ago risulta ben visibile se angolato di circa 30-50° rispetto al piano di insonazione, mentre un aumento dell'angolo fino a 90° lo rende sempre più difficile da visualizzare.

Per gli elementi anzidetti, nella nostra istituzione preferiamo utilizzare quando possibile una guida bioptica con angolo fisso a 45° che permette di visualizzare in tempo reale l'avanzamento dell'ago in ogni momento, e perfino di pianificare il percorso grazie all'uso di un software che lo mostra sullo schermo ecografico come una linea tratteggiata, secondo l'angolo prestabilito (Figura 2).

Un altro utile accorgimento, inoltre, è quello di assicurarsi di attivare il modulo color o power-Doppler al fine di visualizzare eventuali strutture vascolari presenti lungo il tragitto che deve compiere l'ago per raggiungere il sito desiderato, e che vanno evitate deviando lateralmente o medialmente la sonda ecografica.

Solitamente si usano calibri di 20-22 Gauge per iniettare farmaci nell'articolazione, mentre si usano calibri più grossi (16-18 Gauge) per aspirare fluido articolare, in particolare se infetto.

In pazienti molto doloranti ed ansiosi, si può usare la lidocaina all'1% in un volume di 5 mL come anestetico locale, prima di effettuare la procedura infiltrativa o di aspirazione; solo in caso di utilizzo intra-articolare dell'anestetico locale, in combinazione con corticosteroidi (solitamente triamcinolone), è preferibile usare la bupivacaina anziché la lidocaina (usata invece per anestetizzare la cute ed i tessuti immediatamente sottostanti) dal momento che in letteratura alcuni autori hanno dimostrato che la lidocaina avrebbe una capacità di danneggiare i condrociti mentre tale proprietà appare nettamente minore per la bupivacaina.³

La Figura 3 mostra il necessario equipaggiamento richiesto per le iniezioni eco-guidate dell'anca.

Tipi di procedure eco-guidate d'anca

Aspirazione ed iniezione intra-articolare eco-guidata

Una delle principali applicazioni ecografiche nell'anca degli adulti è quella della ricerca ed aspirazione di un versamento articolare tesa anche alla diagnosi di infezione o meno, anche se diversi studi hanno dimostrato che non è possibile basarsi solo sull'aspetto ecografico del versamento articolare per distinguere tra infezione e semplice versamento; il pus può, infatti, apparire anecogeno, ed un aspetto

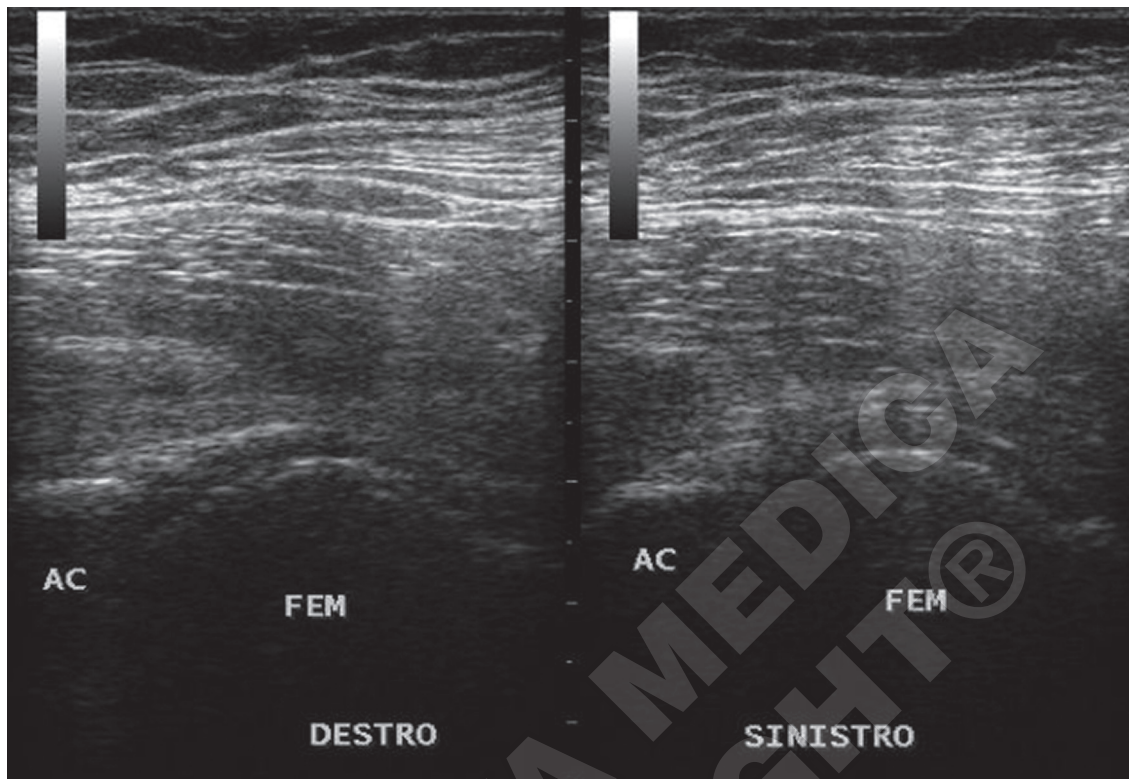


Figure 2.—Anterior sonogram of the hip joint showing the dashed line generated by the ultrasound machine software to visualize the path of the needle.

Figura 2. — Scansione ecografica anteriore dell'articolazione dell'anca con evidenza della linea tratteggiata attivata tramite il software dell'ecografo per la visualizzazione del tragitto dell'ago.

tion or injection. When a combination of local intra-articular anesthetic and corticosteroids (usually triamcinolone) is administered, bupivacaine is preferred over lidocaine (lidocaine is used to anesthetize the skin and immediately underlying tissues), as it has been reported that lidocaine can reduce chondrocyte density, whereas bupivacaine appears to have a less damaging effect.³ Figure 3 illustrates the equipment for ultrasound-guided hip injection.

Ultrasound-guided hip procedures

Ultrasound-guided intra-articular aspiration and injection

One of the most common indications for ultrasound of the adult hip is the detection and aspiration of joint effusion. The most frequent reason for aspiration in the hip is the diagnosis of infection. However, studies have shown

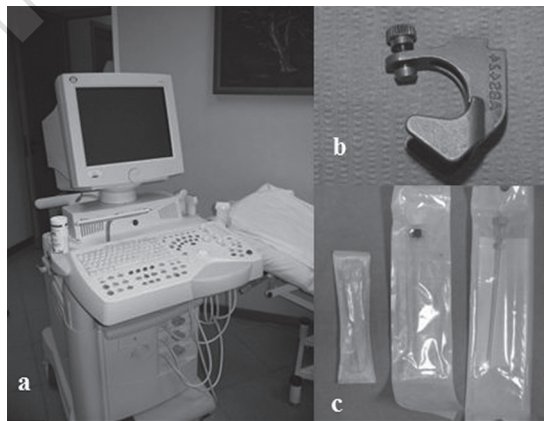


Figure 3.—A) Modern ultrasound machine with a high-resolution linear array probe; B) sterilizable transducer control handle for use with different needle calibers; C) needles of different caliber and length.

Figura 3. — A-C) Moderno ecografo con sonda lineare ad alta risoluzione (A), supporto-guida per sonda ecografica con possibilità di usare calibri diversi e sterilizzabile (B); aghi di diverso calibro e lunghezza (C).

that reliance on the ultrasound appearance of effusion is not sufficient to distinguish between infection and a simple effusion. Pus can appear anechoic, and a complex appearance to the effusion does not reliably indicate sepsis. The presence of joint effusion is confirmed by an increased volume of fluid in the anterior recess. The normal distance from the femoral neck to the capsule is from 4 to 10 mm. It can be measured in the oblique sagittal plane along the line of the femoral neck and should be compared with a measurement from the contralateral side.⁴

Moreover, it can sometimes be difficult to differentiate thickened synovium from joint effusion because both have similar appearances on ultrasound. Asking the patient to move the hip is useful in such cases because this will disperse an effusion around the joint, whereas synovial thickening would remain constant in appearance (Figure 4).^{4, 5}

ecograficamente "complesso" del versamento non sempre indica una sepsi articolare. In tutti i casi, la presenza di un versamento articolare è confermata da un aumento del volume di fluido contenuto nel recesso anteriore, considerando che per alcuni autori è da considerarsi fisiologica una distanza tra la capsula articolare ed il collo femorale compresa tra 4 e 10 mm; pertanto, può essere utile misurare tale volume nel piano sagittale obliquo lungo l'asse del collo femorale e compararlo con quello eventualmente presente nell'anca controlaterale.⁴

Inoltre, in alcuni casi può risultare difficile differenziare una sinovia ispessita da un versamento articolare dal momento che entrambe le situazioni presentano a volte un aspetto ecografico simile e solo chiedendo al paziente di muovere l'anca si può riuscire a fare una corretta diagnosi differenziale in quanto il versamento si disperderà nell'articolazione mentre l'ispessimento sinoviale (Figure 4) rimane di aspetto costante.^{4, 5}

Al contrario dell'aspirazione, tesa per lo più alla

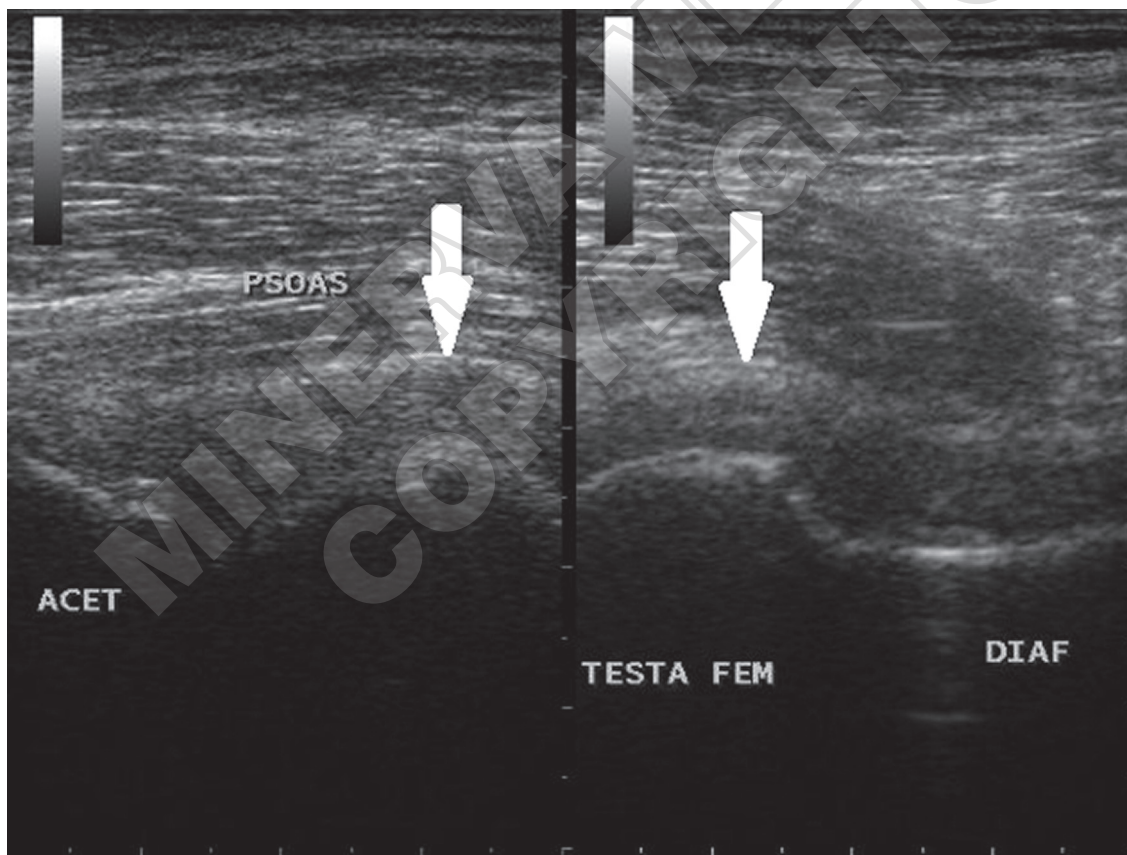


Figure 4.—Anterior sonogram of the hip joint showing corpuscular fluid effusion distending the joint capsule (arrows).

Figura 4. — Scansione ecografica anteriore dell'articolazione dell'anca con evidenza di versamento fluido-corpuscolato che distende la capsula articolare (freccie).

Unlike aspiration, which is commonly used in the diagnosis of septic arthritis, intra-articular injection may be indicated for various reasons: treatment of inflammatory arthritis (with corticosteroids), osteoarthritis (with corticosteroids or hyaluronic acid) or for diagnostic purposes as in magnetic resonance arthrography (with paramagnetic contrast material strongly diluted with saline solution).⁵⁻⁷

For both injection into the hip joint and aspiration of the hip joint, the ultrasound-guided technique is the same as that mentioned above. Here we describe only a few of the techniques specific to aspiration and injection.

For aspiration, the needle is placed into the deepest pool of fluid within the joint and aspirated into a sterile syringe. Samples are sent for microbiological culture. Aspiration should be as complete as possible to maximize the relief of symptoms. For injection, the needle is advanced up to the joint capsule. This is visualized on the screen and is "felt" by the operator as the needle penetrates the capsule and sometimes when it makes bony contact with the osteochondral surface. The objective is to place the needle tip preferably on the anterolateral aspect of the femoral head-neck junction. To confirm that the drug or the contrast material has been correctly injected into the intra-articular site, the operator will check that a hyperechoic area, representing the injectate, appears on the screen as a distention of the joint capsule (Figure 5). If the hyperechoic area does not distend the capsule and appears outside it, the needle must be repositioned before administering the injection.

If the patient is to receive a therapeutic injection of corticosteroids or hyaluronic acid, he should be warned that there might be an aching sensation in the hip in the 24 hours after the injection. When a corticosteroid has been injected, the maximal therapeutic benefit may not be experienced for several days; whereas, when hyaluronic acid has been injected, the therapeutic benefit may not be experienced for one week but its effect will be longer lasting than with corticosteroids.

Ultrasound-guided injection of the trochanteric bursa

Trochanteric bursitis is a relatively common condition affecting physically active patients and usually manifests itself with pain to the lateral aspect of the hip, particularly on walk-

*diagnosi di artrite settica, l'iniezione intra-articolare può essere intrapresa per una varia serie di motivi, tra cui il trattamento delle artriti infiammatorie (con corticosteroidi), dell'osteoartrosi (con farmaci corticosteroidi sia a base di acido ialuronico), oppure a scopo diagnostico come nel caso dell'artro-
RM (usando un mezzo di contrasto paramagnetico fortemente diluito con soluzione fisiologica).⁵⁻⁷*

Sia per l'iniezione che per l'aspirazione, la tecnica di interventistica eco-guidata è corrispondente a quella precedentemente descritta, e pertanto descriveremo qui solo alcuni accorgimenti speciali usati durante l'aspirazione e l'iniezione.

Per quanto riguarda la tecnica usata durante l'aspirazione, l'ago va posizionato nella porzione più profonda della raccolta fluida intra-articolare, poi con l'uso di una siringa sterile si aspirano dei campioni da mandare per la coltura microbiologica e poi si aspira completamente per massimizzare l'effetto terapeutico dell'aspirazione.

Durante l'iniezione, invece, l'ago va fatto avanzare finché non supera la capsula articolare, e tale situazione, oltre ad essere visibile sullo schermo in tempo reale è anche avvertita dall'operatore che "sente" l'attraversamento della capsula articolare ed a volte l'impatto con la superficie osteocondrale; l'obiettivo della tecnica eco-guidata durante l'iniezione è quello di posizionare la punta dell'ago preferibilmente a livello del versante antero-laterale della giunzione testa-collo femorale. Per avere la conferma che il farmaco o mezzo di contrasto sia stato iniettato correttamente in sede intra-articolare basta semplicemente verificare sullo schermo ecografico la comparsa di un'area iperecogena, corrispondente alla sostanza iniettata, che distende la capsula articolare (Figure 5), viceversa, se l'area iperecogena non distende la capsula e compare al di fuori di essa, allora risulta necessario un riposizionamento dell'ago prima di procedere con l'iniezione.

In tutti i casi di iniezione terapeutica di corticosteroidi o di farmaci a base di acido ialuronico, è importante avvertire il paziente che ci può essere una sensazione dolorosa che persiste per 12-24 ore dall'iniezione e che il massimo beneficio dall'introduzione di corticosteroidi è atteso a distanza di alcuni giorni dalla procedura, mentre quello a base di acido ialuronico anche a partire da una settimana dopo l'iniezione seppure l'effetto sia molto più duraturo rispetto a quello dei corticosteroidi.

Iniezione eco-guidata della borsa trocanterica

La borsite trocanterica è una patologia molto comune che coinvolge pazienti fisicamente attivi che presentano dolore nella regione laterale dell'anca, in particolare durante la marcia. Tale situazione patologica solitamente è secondaria ad un trauma

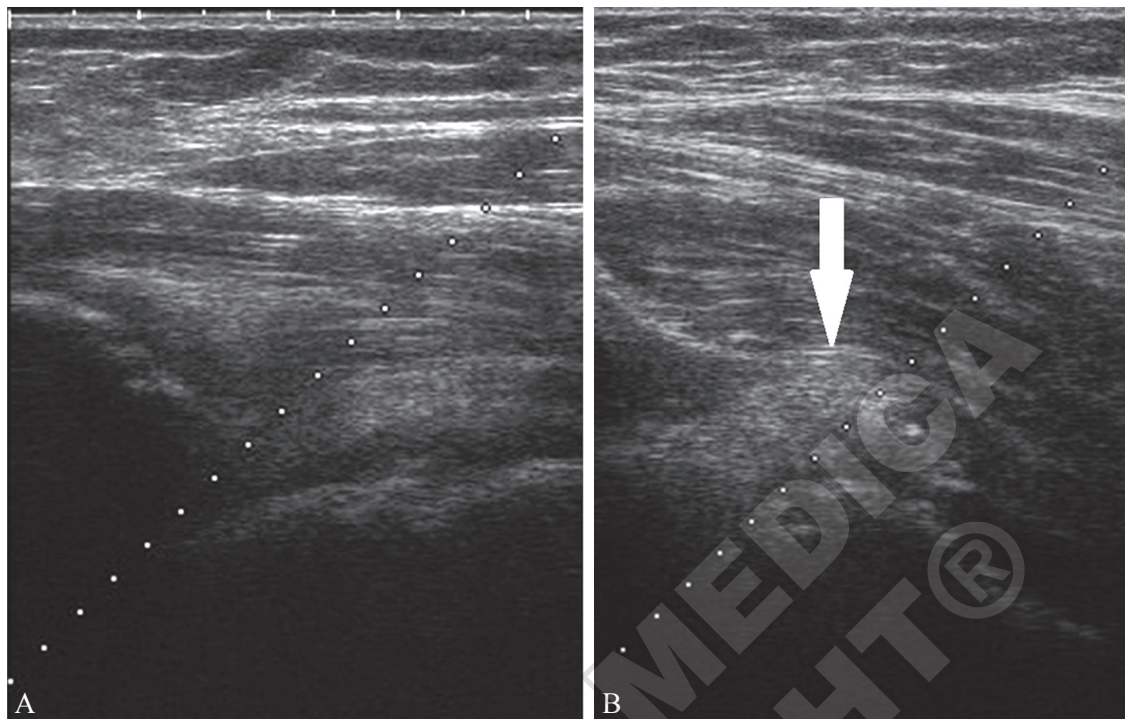


Figure 5.—A) Anterior sonogram of the hip joint before; and B) during drug injection, which appears hyperechoic and distends the joint capsule (arrow).

Figura 5. — Scansione ecografica anteriore dell'articolazione dell'anca durante l'introduzione di farmaco che appare iperecogeno e distende la capsula articolare (freccia).

ing. The condition occurs either secondary to an injury, usually overuse injury, or more rarely as a secondary manifestation of inflammatory arthritis, including rheumatoid arthritis.

Usually seen in athletes, traumatic and overuse trochanteric bursitis results from the iliotibial band moving over the bursa repetitively, generating friction on the bursa between the iliotibial tract and the gluteal tendons, and leading to inflammation of the bursae. Differential diagnosis includes inflammation of the subgluteus medius and the subgluteus minimus bursae in the lateral peritrochanteric region, although more anteriorly situated, whereas the trochanteric bursa also extends posteriorly and superficially to the bursae of the subgluteus medius and the subgluteus minimus (Figure 6).⁸

The trochanteric bursa is approached with the patient lying on the side in the lateral decubitus position, with the symptomatic side facing up. Because the trochanteric bursa is a superficial structure and therefore readily accessible, a free-hand technique rather than ac-

o, più spesso, a microtraumi ripetitivi, mentre più raramente risulta come manifestazione secondaria di artriti infiammatorie tra cui l'artrite reumatoide.

La borsite trocanterica da trauma/microtraumi ripetitivi è spiegabile con il movimento ripetuto, specie in atleti, della bandelletta ileo tibiale che determina frizione sulla bursa, situata tra la struttura anatomica sopraccitata ed i tendini glutei, con successiva comparsa di infiammazione bursale.

La diagnosi differenziale va posta con le flogosi della borsa del piccolo e di quella del medio gluteo, che si trovano anch'esse nella regione peritrocanterica laterale, sebbene localizzati più anteriormente, mentre la borsa trocanterica si estende anche posteriormente e, inoltre, superficialmente alle borse del piccolo e medio gluteo (Figura 6).⁸

Per accedere alla borsa trocanterica, il paziente va posto sul fianco in decubito laterale, con il lato sintomatico sollevato. Dal momento che la borsa trocanterica è una struttura superficiale, non si usa la guida biottica angolata di 45° descritta precedentemente, ma si procede con la tecnica "a mano libera", ponendo l'ago il più perpendicolare possibile rispetto alla sonda ecografica che non va eccessivamente compressa sulla cute per evitare di

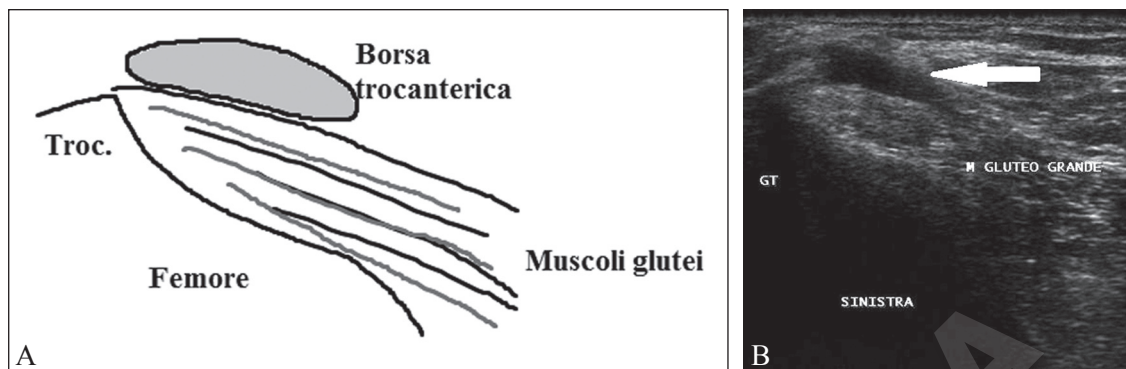


Figure 6.—A) Sonogram of the greater trochanter showing abnormal distension of the trochanteric bursa (arrow) caused by a simple reactive bursitis without inflammatory phenomena inside the bursa; B) schematic anatomical representation of the structure visualized in A. Trochanter; trochanteric bursa; femur; gluteus muscles.

Figura 6. — Scansione ecografica a livello del grande trocantere che evidenzia una distensione patologica della borsa trocanterica (freccia), da borsite reattiva semplice in assenza di fenomeni di organizzazione al suo interno.

cess through the 45° bioptic guide maneuver described above is used. The needle is placed as perpendicular as possible to the probe, without too much pressure on the skin to avoid compressing the inflamed bursa. Again, sterile material is used and a combination of local anesthetic and corticosteroids (usually 40 mg triamcinolone) injected into the fluid collection.

Ultrasound-guided treatment of Iliopsoas pathology

The iliopsoas muscle functions as a hip flexor and arises from the anterior iliac spine and the transverse processes of the last lumbar vertebrae (psoas). It inserts into the lesser trochanter of the femur. In some patients, when they move the hip through certain hip positions, snapping of the iliopsoas tendon over the iliopectineal eminence may cause an audible snap or click. This condition (iliopsoas tendinopathy) may be secondary to previous trauma or overuse. It is a recognized complication in patients who have had hip replacement surgery.⁹

Snapping hip is also present in patients in whom the iliotibial band snaps over the greater trochanter, but it is felt in a lateral position, rather than an anterior position as in iliopsoas tendinopathy, and usually when the hip moves from extension to flexion.

Thanks to its ability to capture images in real time, ultrasound can demonstrate the movement of the iliopsoas muscle over the iliacus

comprimere la borsa infiammata. Anche in questo caso si devono utilizzare materiali sterili, e va iniettata una combinazione di anestetico locale e corticosteroidi (solitamente 40 mg di triamcinolone) all'interno della raccolta fluida.

Trattamento eco-guidato delle patologie del muscolo ileo-psoas

Il muscolo dell'ileo-psoas è un muscolo flessore ed origina dalla spina iliaca antero-inferiore (iliaco) e dai processi trasversi delle ultime vertebre lombari (psoas), e si inserisce sul piccolo trocantere del femore. In alcuni pazienti, in determinate posizioni dell'anca, il tendine del muscolo ileopsoas produce uno "scatto" o "click" udibile dall'operatore quando esso scorre sopra l'eminenza ileopettinea, e tale condizione patologica (tendinopatia dell'ileo-psoas) può risultare secondaria ad un pregresso trauma o ad una lesione da sovraccarico ed è una nota complicanza in pazienti che hanno avuto un intervento di artroprotesi d'anca.⁹

L'anca "a scatto", oltre ad essere dovuta al passaggio del tendine dell'ileo-psoas sull'eminenza ileopettinea, è presente in pazienti in cui è la bandelletta ileo tibiale a determinare un movimento "a scatto" sul grande trocantere, ma questo è avvertito in posizione laterale e non anteriore come nella tendinopatia dell'ileo-psoas, e solo quando l'anca si sposta dalla posizione estesa a quella flessa.

L'ecografia, grazie all'acquisizione delle immagini in "real-time", può dimostrare lo spostamento del muscolo psoas al di sopra del muscolo iliaco, confermando così la diagnosi di anca "a scatto", e talvolta è presente anche una borsite associata dell'ileo-psoas, prontamente riconoscibile ecograficamente (Figura 7)¹⁰.

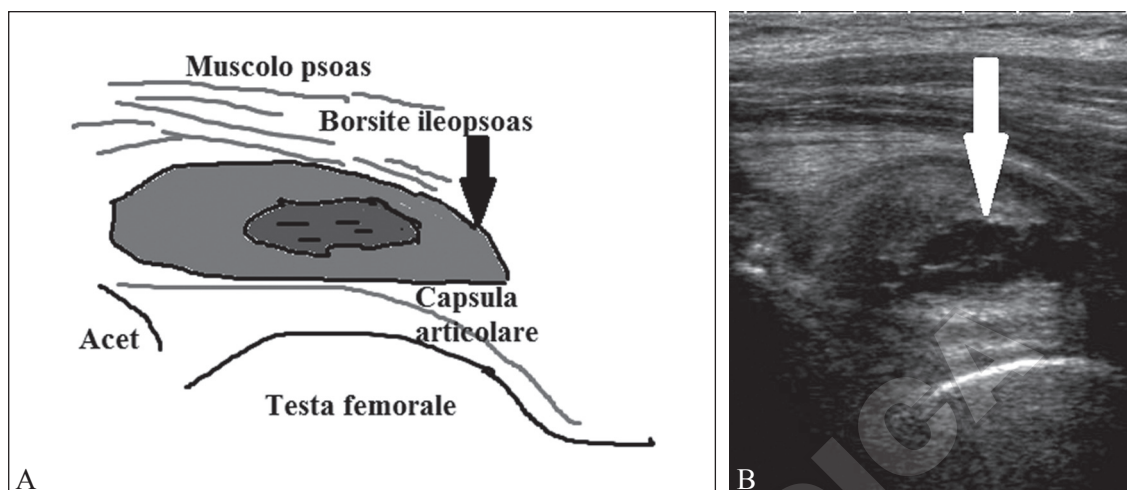


Figure 7.—A) Anterior sonogram of the hip joint showing abnormal distension of the iliopsoas bursa (arrow) caused by reactive bursitis with inflammatory phenomena inside the bursa; B) schematic anatomical representation of the structure visualized in A. Psoas muscle; iliopsoas bursitis; acetabulum; joint capsule; head of femur.
 Figura 7. — *Scanstione ecografica anteriore dell'articolazione dell'anca che evidenzia una distensione patologica della borsa dell'ileopsoas (freccia), da borsite reattiva con fenomeni di organizzazione nel suo contesto.*

muscle, confirming a diagnosis of snapping hip. Sometimes an associated iliopsoas bursitis will also be visualized (Figure 7).¹⁰

Under ultrasound guidance, drugs can be injected into the iliopsoas bursa, which is emptied before injection, or in the absence of bursitis, peripherally into the iliopsoas tendon. The patient is positioned in the supine position. A combination of local anesthetic and corticosteroids is prepared and then injected in an approach similar to that used to inject the hip in the axial plane so as to visualize contemporaneously, above the cortical bone profile, the iliopsoas tendon and the belly of the psoas muscle and the iliacus muscle. Injection typically comprises about 40 mg of triamcinolone mixed with a small amount of lidocaine.

Complications of ultrasound-guided intervention

If the procedure is performed correctly, post-procedural complications are rare; such occurrences have been sporadically reported. The most common include infection at the puncture site and the hip joint, bleeding into the joint, or injury to the femoral nerve. Allergy to the local anesthetic may manifest with systemic symptoms such as headache, tachycardia, or dizziness or local symptoms due to related to nerve damage such as paresthesia or

La tecnica eco-guidata permette di iniettare farmaci a livello della borsa dell'ileopsoas che va prima svuotata, o, in assenza di borsite, perifericamente al tendine dell'ileopsoas. Il paziente viene posizionato supino, e dopo preparazione di una mistura di anestetico locale e corticosteroidi, viene punto secondo un approccio assiale della sonda ecografica rispetto alla testa femorale, in modo tale da visualizzare al di sopra del profilo corticale osseo il tendine dell'ileopsoas ed il ventre muscolare dello psoas e quello dell'iliaco contemporaneamente. Solitamente si iniettano circa 40 mg di triamcinolone insieme ad una piccola quantità di lidocaina.

Complicanze in seguito alle procedure eco-guidate d'anca

In seguito alle procedure precedentemente descritte, se eseguite con i dovuti accorgimenti, è raro incorrere in complicazioni post-interventistica eco-guidata ed anche nella letteratura internazionale sono segnalate sporadicamente. Le complicanze più comuni consistono nell'infezione sia al sito di puntura che a livello dell'articolazione stessa, nel sanguinamento al sito di iniezione o nella lesione nervo femorale. Altre complicanze note sono quelle che insorgono in pazienti allergici all'anestetico locale (mal di testa, tachicardia, sensazione di sordimento ecc.) o sintomi locali dovuti a lesione di nervi (parestesia o anestesia prolungata)¹¹.

Prima di intraprendere la procedura, risulta fondamentale informare il paziente di tali rischi

prolonged anesthesia. Patients should be informed of these potential risks when obtaining informed consent for the procedure.

In expert hands, ultrasound-guided interventions offer distinct advantages over fluoroscopy, as they permit the visualization of vascular structures and nerves, thus minimizing inadvertent damage. Furthermore, they constitute a method of choice superior to blind injection maneuvers or fluoroscopy-guided techniques in the treatment of hip joint and periarticular pathologies.

References/Bibliografia

- 1) Sofka CM, Collins AJ, Adler RS. Use of ultrasonographic guidance in interventional musculoskeletal procedures: a review from a single institution. *J Ultrasound Med* 20014;20:21-6.
- 2) Rowbotham EL, Grainger AJ. Ultrasound-guided intervention around the hip joint. *AJR Am J Roentgenol* 2011;197:W122-7.
- 3) Chu CR, Coyle CH, Chu CT, Szczodry M, Seshadri V, Karpie JC *et al.* In vivo effects of single intra-articular injection of 0.5% bupivacaine on articular cartilage. *J Bone Joint Surg Am* 2010;92:599-608.
- 4) Bierma-Zeinstra SM, Bohnen AM, Veerhaar JA, Prins A, Ginai-Karamat AZ, Laméris JS. Sonography for hip joint effusion in adults with hip pain. *Ann Rheum Dis* 2000;59:178-82.
- 5) Micu MC, Bogdan GD, Fodor D. Steroid injection for hip osteoarthritis: efficacy under ultrasound guidance. *Rheumatology* 2010;49:1490-4.
- 6) Migliore A, Martin LS, Alimonti A, Valente C, Tormenta S. Efficacy and safety of viscosupplementation by ultrasound-guided intra-articular injection in osteoarthritis of the hip. *Osteoarthritis Cartilage* 2003;11:305-6.
- 7) Choudur HN, Ellins ML. Ultrasound-guided gadolinium joint injections for magnetic resonance arthrography. *J Clin Ultrasound* 2011;39:6-11.
- 8) Kumar G, Warren O, Somashekar N. Use of ultrasound in trochanteric bursitis. *J Bone Joint Surg Br* 2005;88B(Suppl 1):76.
- 9) Brew CJ, Stockley I, Grainger AJ, Stone MH. Iliopsoas tendonitis caused by overhang of a collared femoral prosthesis. *J Arthroplasty* 2011;26:504.
- 10) Deslandes M, Gullin R, Cardinal E, Hobden R, Bureau NJ. The snapping iliopsoas tendon: new mechanisms using dynamic sonography. *AJR* 2008;190:576-81.
- 11) Leopold SS, Battista V, Olivero JA. Safety and efficacy of intra-articular hip injection using anatomic landmarks. *Clin Orthop Relat Res* 2001;391:192-7.

Conflicts of interest.—None.

Received on February 3, 2013 - Accepted for publication on February 20, 2013.

Corresponding author: G. Francavilla, Department of Clinical Medicine, Cardiovascular and Nephrological Diseases, University of Palermo, Palermo, Italy. E-mail: medsport@unipa.it

seppure remoti, al fine di ottenere un consenso informato scritto.

La tecnica interventistica eco-guidata, in mani esperte, tuttavia, ha un vantaggio notevole rispetto alla fluoroscopia dal momento che visualizza perfettamente le strutture vascolari e nervose, e pertanto diminuisce fortemente il rischio di lesione accidentale di tali strutture; e quindi è da ritenersi una metodica da utilizzare in prima istanza rispetto alle tecniche iniettive "alla cieca" o guidate per via fluoroscopica per quanto riguarda le diverse patologie articolari e periarticolari d'anca.